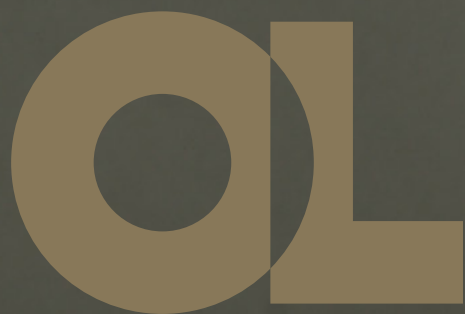



Opinion Leader

КОЛЕСОВ
Сергей Васильевич
д. м. н., профессор,
руководитель
Центра патологии
позвоночника
НМИЦ ТО им. Н. Н. Приорова,
вице-президент
Ассоциации
хирургов-вертебрологов
(RASS)

Технология динамической
хирургической коррекции сколиоза.
Возможно ли это?

Золотой стандарт

2020 /
Новые технологии
Проект издательского дома
«Лидер Мнений»

OL

Opinion Leader

лидер мнений

Издатель

АННА ГУРЧИАНИ

Главный редактор

СВЕТЛАНА ЕПИСЕЕВА

Арт-директор

ЕЛЕНА МАППЫРОВА

Фотограф

НАТАЛИЯ ВРЕМЯЧКИНА

Электронную версию выпущенных номеров журнала и приложения можно бесплатно скачать на сайте:

www.opinionleaderjournal.com

Журнал и приложения распространяются бесплатно, только среди врачей. 18+

Подписано в печать: 13.02.2020

Типография «ТРЕК ПРИНТ»

+7 (495) 785-5733 / www.trackprint.ru

Фото на 1-й странице обложки:

Доктор медицинских наук, профессор

Сергей Васильевич Колесов

Перепечатка материалов,

опубликованных в журнале

и приложениях Opinion Leader,

допускается только

по согласованию с редакцией.

Февраль / 2020

НОВЫЕ ТЕХНОЛОГИИ

Золотой стандарт

ВЕРТЕБРОЛОГИЯ

ТЕХНОЛОГИЯ ДИНАМИЧЕСКОЙ ХИРУРГИЧЕСКОЙ КОРРЕКЦИИ СКОЛИОЗА. ВОЗМОЖНО ЛИ ЭТО?

У большого количества людей, страдающих от сколиоза, каждый год развиваются прогрессирующие искривления, не поддающиеся корсетному лечению. Относительно новая методика лечения идиопатического сколиоза — динамическая хирургическая коррекция растущего позвоночника имеет ряд преимуществ перед жесткой стабилизацией: она позволяет сохранить подвижность позвоночника, менее инвазивна и несет меньший риск для пациента.

В данной статье представлен опыт применения технологии динамической хирургической коррекции сколиоза в отделении патологии позвоночника НМИЦ ТО им. Н. Н. Приорова, где она впервые в России использована в клинической практике.

Идиопатический сколиоз — это наиболее распространенная деформация позвоночника у детей, которая чаще всего диагностируется в возрасте от 10 до 18 лет, хотя может возникнуть и раньше. Существуют стандартные консервативные методы лечения идиопатического сколиоза у детей и подростков, например, с помощью индивидуальных активно-корригирующих корсетов. Однако, по данным литературы, до 75% пациентов с деформациями от 21° до 30° при начале пубертатного периода требуют хирургической коррекции даже после корсетного лечения [1, 2]. Для этих пациентов стандартная операция с формированием спондилодеза может быть применена в качестве постоянной стабилизации и коррекции. Подобное вмешательство, как правило, успешно, но ограничивает движение позвоночника и может иметь отдаленные осложнения, которые требуют дополнительного хирургического лечения (рис. 1).

Также жесткая стабилизация связана с рядом серьезных недостатков: это радикальное ограничение потенциала роста позвоночника, риск развития синдрома смежного уровня в дальнейшем, полное отсутствие подвижности позвоночника в зоне фиксации.

Динамическая коррекция растущего позвоночника (Vertebral body tethering, VBT) — относительно новая методика лечения идиопатического сколиоза. Само английское слово «tether» трудно дословно перевести на русский язык. Согласно общеизвестному

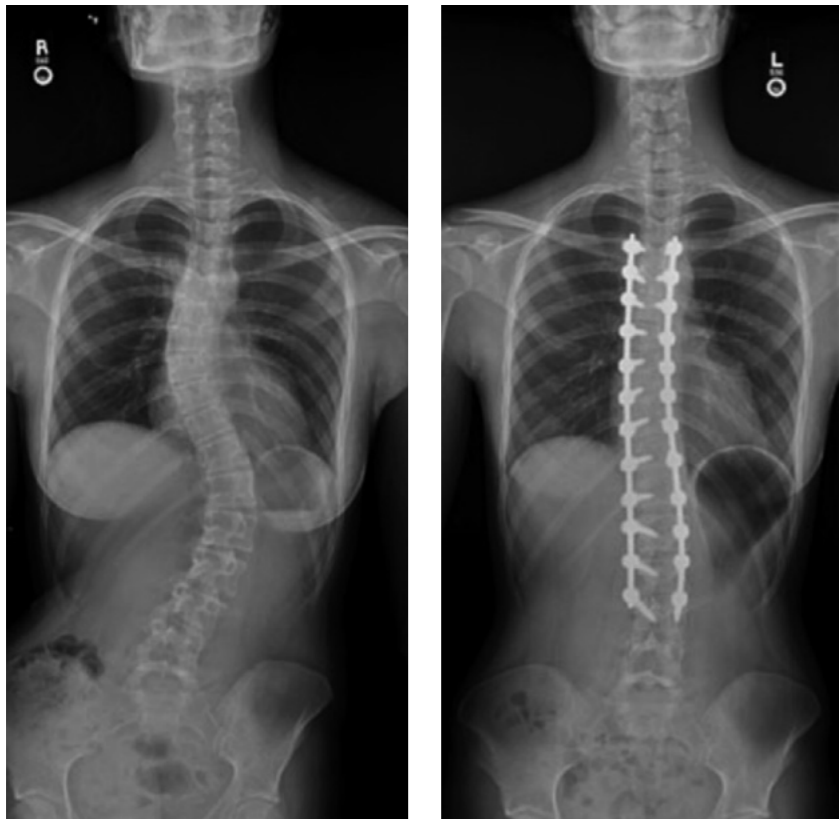

Рис. 1
Рентгенограммы позвоночника до и после операции с использованием ригидной транспедикулярной металлоконструкции из дорсального доступа

Как правило, это пациенты старше 10 лет, с возможным потенциалом роста и хорошей мобильностью позвоночника, имеющие грудную, грудопоясничную или поясничную дугу от 30° до 80°

онлайн-словарю «Мультитран», существует множество переводов, таких как «привязывать», «ограничивать», «сковывать», «связывать» и т.д., но смысл, безусловно, понятен. Сколиотическая болезнь по своей сути — процесс, при котором позвоночник уже «связан». По нашему мнению, вышеуказанные термины, используемые для описания метода, который мы применяем, с медицинской точки зрения не являются абсолютно точными. В большинстве случаев искривление позвоночника, особенно при гипокифозе, необходимо дестабилизировать для оптимальной коррекции. Поэтому мы, так же как пионеры в этой области доктора D. Antonacci, R. Betz и A. Cuddihy, предпочитаем использовать другое название — вентральная динамическая коррекция сколиоза (Anterior Scoliosis Correction, ASC), а не VBT [3].

ПОКАЗАНИЯ

Тем не менее, принцип VBT применяется у пациентов с определенным потенциалом роста. Кандидаты для операции с использованием данного метода имеют различные типы деформаций. Большинство из них страдают от идиопатического сколиоза (подростковый, ювенильный или некоторые другие формы). Но существуют сведения о лечении методом VBT пациентов, у которых сколиоз развился на фоне нейромышечного или врожденного заболевания. Каждый случай индивидуально оценивается и тщательно рассматривается. Как правило, это пациенты старше 10 лет, с возможным потенциалом роста и хорошей мобильностью позвоночника, имеющие грудную, грудопоясничную или поясничную дугу от 30° до 80°.

ТЕХНИКА VBT/ASC

При коррекции сколиоза из вентрального доступа используются «модуляция роста» и «ремоделиро-

вание» — частичное ограничение одной стороны позвоночника для обеспечения роста с противоположной. Титановые транспедикулярные винты расположены на выпуклой стороне деформации позвоночника, гибкий шнур-корд из полиэтилен-терефталата прикрепляется к каждому из винтов, проведенных в тела позвонков. С помощью натяжения корда между головками винтов происходит устранение деформации. Основная дуга значительно исправляется сразу после операции, а также происходит дальнейшая коррекция с течением времени при продолжном росте позвоночника. Данная система не удаляется в дальнейшем, даже если развиваются определенные проблемы, такие как чрезмерная коррекция, разрыв корда и т.д. Для тех пациентов, у кого выявились какие-то осложнения, возможна дорсальная стабилизация.

В настоящий момент существует две основные оригинальные системы для тетеринга — «Globus» и «Tether», но, к сожалению, они пока не зарегистрированы в России, поэтому их использование не представляется возможным. Зато на российском рынке есть конструкция для динамической фиксации позвоночника «Dynesys» компании Zimmer Biomet, которая в полной мере может заменить вышеуказанные имплантаты. Для установки данных девайсов применяются открытый и эндоскопический доступ в грудном отделе, а для поясничного и грудопоясничного отделов — только открытый с использованием небольшого разреза [4, 5, 6] в связи с анатомическими особенностями этой области.

ВОЗМОЖНЫЕ РИСКИ

ASC — термин, изначально применимый к подходу при коррекции деформаций в условиях завершеного роста позвоночника, позво-

Мы применяли динамическую коррекцию при достаточно тяжелых деформациях с хорошим результатом, тем более что мы впервые в России стали использовать данную методику. Так же проводили коррекцию у пациентов старше 40 лет с удовлетворительной коррекцией и неплохим косметическим результатом

ляющему сохранить его гибкость. Использование данной техники обеспечивает целостность мышц спины (нет их травматизации, как во время операции из дорсального доступа) и максимально, насколько это возможно, не ограничивает движения в фиксированном сегменте как при небольших, так и при тяжелых деформациях у взрослых. Как и при всех «больших» операциях на позвоночнике, при ASC существует определенный риск инфекции, повреждения нервов и паралича, которые встречаются крайне редко — среди наших пациентов мы ни разу не наблюдали подобных проблем. В некоторых случаях сообщалось о чрезмерной коррекции в грудном отделе позвоночника и постуральном коллапсе (дестабилизации поясничного отдела позвоночника) [3]. Вмешательства на межпозвонковых дисках, так называемые «релизы»,

могут быть использованы для достижения необходимой гибкости позвоночника в случаях неудовлетворительной мобильности, но, вероятно, возможны только у взрослых. Долгосрочное влияние этого на стабильность дисков, связок и всего позвоночника в настоящее время неизвестно.

ПРЕИМУЩЕСТВА И КЛИНИЧЕСКИЕ ПРИМЕРЫ

Таким образом, VBT/ASC рассматривается только как альтернатива ригидной фиксации у пациентов с высоким риском дальнейшего прогрессирования сколиоза. Мы применяли динамическую коррекцию при достаточно тяжелых деформациях с хорошим результатом, тем более что мы впервые в России стали использовать данную методику. Применяли этот метод также и у пациентов старше 40 лет с удовлетворительной коррекцией

Нет единых критериев исключения и включения... Каждый случай должен быть рассмотрен индивидуально и предложены все варианты

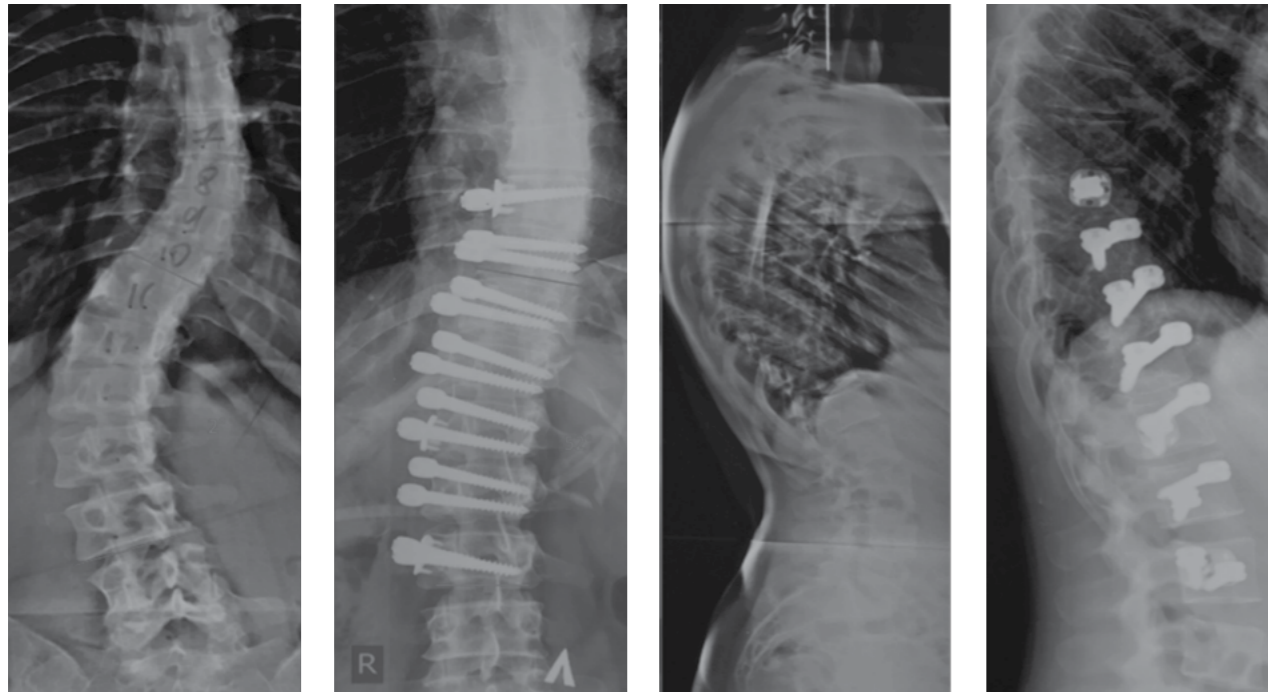


Рис. 2
Пациентка, 42 года.
Диагноз: идиопатический
правосторонний грудно-поясничный
сколиоз IV ст. Операция:
Торакофренолюмботомия
справа. Вентральная коррекция
и динамическая фиксация
грудно-поясничного отдела
позвоночника. Достигнута
удовлетворительная коррекция
деформации, при этом сохранена
гибкость позвоночника.
Рентгенограммы до и после
операции

и неплохим косметическим результатом (рис. 2, 3).
Действительно, нет единых критериев исключения и включения для использования этого подхода. Поэтому, как и во многих международных центрах, каждый случай должен быть рассмотрен индивидуально и предложены все возможные варианты.
Преимущество вентральной динамической коррекции перед стандартными методиками, направленными на формирование костного блока, заключается в том, что, как правило, эта операция является менее инвазивной и несет меньший

риск для пациента. Позвоночник будет продолжать двигаться, так что пациент может испытывать меньший дискомфорт и больше свободы передвижения. В отличие от традиционной инвазивной операции на позвоночнике, мышцы спины не рассекают, в связи с чем гораздо быстрее происходит восстановление пациентов. Кроме того, кровопотеря ниже, чем при стандартных методиках. Восстановление после операции занимает в среднем около 4 недель, с возвратом к неограниченной физической активности в большинстве случаев через 6 недель. Многие пациенты,

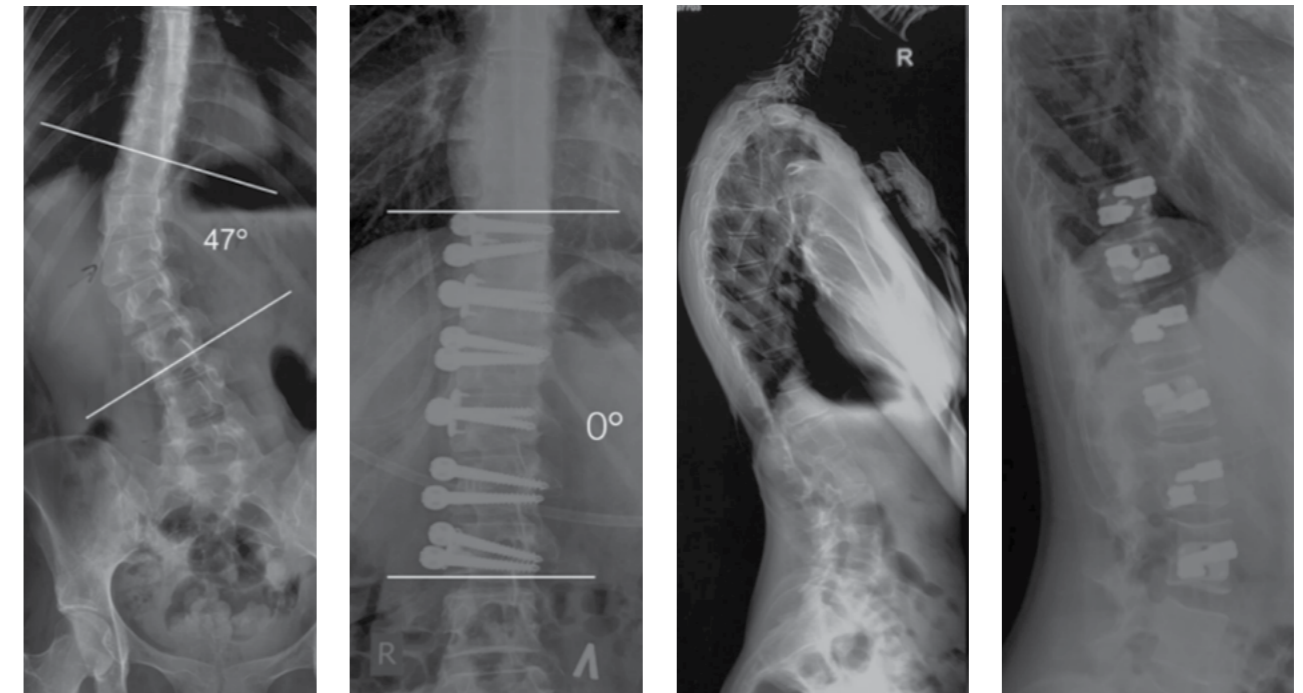


Рис. 3
Пациентка, 22 года.
Диагноз:
диспластический
грудно-поясничный
правосторонний
сколиоз IV
ст. Операция:
торакофрено-
люмботомия справа,
вентральная
динамическая
коррекция
деформации (ASC).
А — рентгенограммы
до и после операции;
В — до операции,
после операции,
спустя 3 месяца после
операции

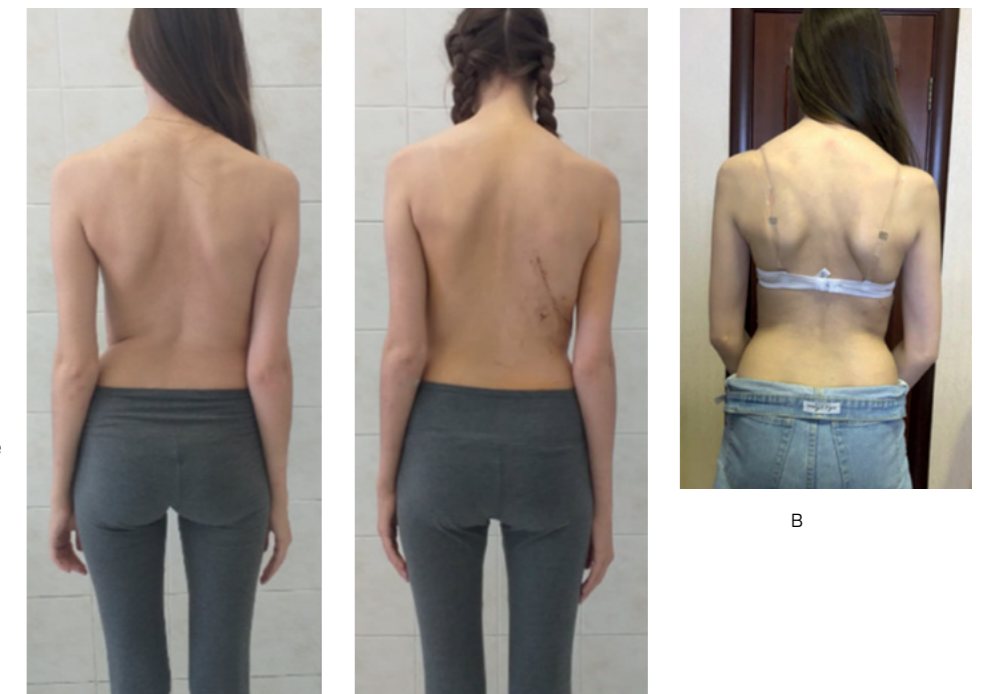




Рис. 4
Пациентка, 20 лет,
профессионально занимается
танцами на льду. Фото сделано
через 10 дней после операции

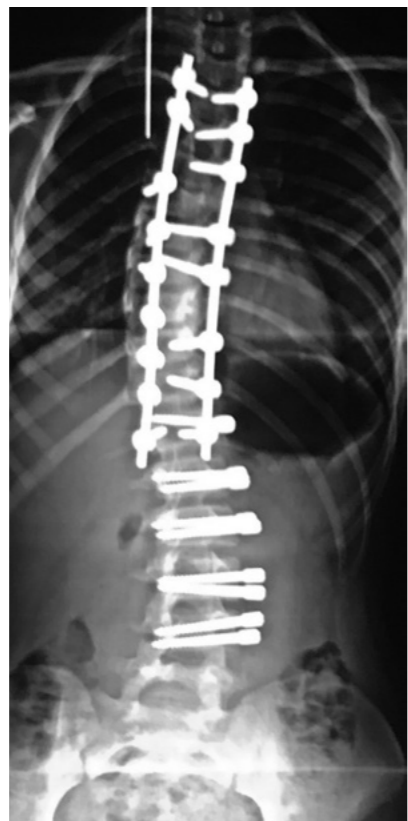
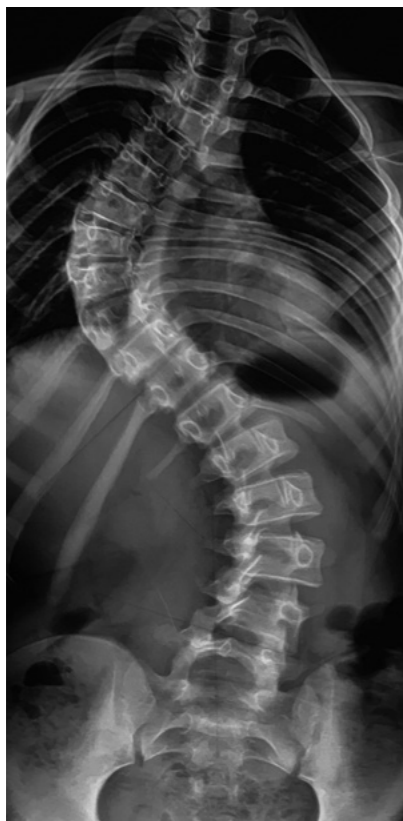

Рис. 5
Комбинированный подход:
ригидная металлоконструкция
в комбинации с динамической

занимающиеся спортом, возвращаются к тренировкам уже через месяц после вмешательства (рис. 4). Кроме того, в каждом индивидуальном случае мы не ограничиваемся одним подходом, часто приходится комбинировать динамическую фиксацию с жесткой. Например, при большой ригидной дуге в грудном отделе и мобильной противодуге в поясничном отделе, когда добиться адекватной коррекции с помощью ASC не представляется возможным, мы можем рассмотреть двухэтапную операцию в одну хирургическую сессию — транспедикулярную фиксацию и коррекцию грудного отдела в комбинации с вентральной динамической коррекцией груднопоясничного (рис. 5). Либо можно выполнить двухэтапную операцию для динамической коррекции как грудной, так и поясничной/груднопоясничной дуги деформации (рис. 7).

ЗАКЛЮЧЕНИЕ

На сегодняшний день мы имеем скромный опыт в использовании динамической фиксации деформаций — порядка 16 пациентов с периодом наблюдения от 3 до 9 месяцев. Согласно нашим наблюдениям, вентральная коррекция и динамическая фиксация сколиотических деформаций имеет многообещающие краткосрочные результаты, но в настоящий момент существует нехватка литературы по данному вопросу. У большинства спинальных хирургов, даже с большим опытом в использовании данного подхода, нет длительных отдаленных результатов — средний период наблюдения 2 года [7]. VBT/ASC — относительно новая, но, несомненно, перспективная методика, и мы планируем дальнейшие исследования в данном направлении, накопление опыта, публикацию статей в международных журналах и популяризацию этой техники у нас в стране.



Рис. 6
Пациентка через 1 месяц после
операции приступила к занятиям
гимнастикой в спортивном зале
и выполняет упражнения на
развитие гибкости позвоночника
и укрепление мышц спины

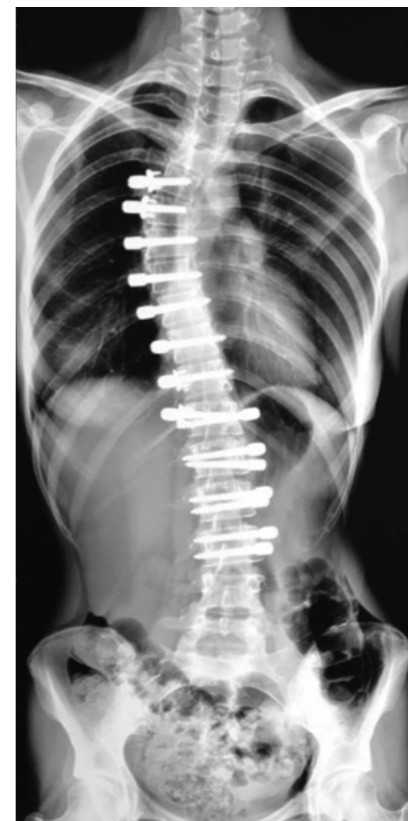
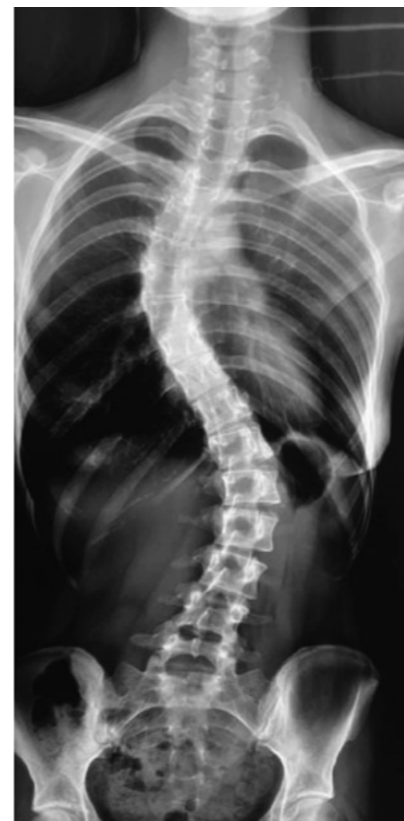
Рис. 7
Рентгенограммы пациентки
19 лет до и после двухэтапной
вентральной коррекции и
динамической фиксации
сколиотической деформации
позвоночника

Литература

1. Dolan L.A., Weinstein S.L., Abel M.F., Bosch P.P., Dobbs M.B., Farber T.O. et al. Bracing in Adolescent Idiopathic Scoliosis Trial (BrAIST): Development and Validation of a Prognostic Model in Untreated Adolescent Idiopathic Scoliosis Using the Simplified Skeletal Maturity System // Spine Deform. 2019 Nov. № 7(6). P. 890–898.
2. Diebo B.G., Segreto F.A., Solow M., Messina J.C., Paltoo K., Burekhovich S.A. et al. Adolescent Idiopathic Scoliosis Care in an Underserved Inner-City Population: Screening, Bracing, and Patient- and Parent-Reported Outcomes // Spine Deform. 2019 Jul. № 7(4). P. 559–564.
3. Samdani A.F., Ames R.J., Kimball J.S., Pahys J.M., Grewal H., Pelletier G.J. et al. Anterior vertebral body tethering for immature adolescent idiopathic scoliosis: one-year results on the first 32 patients // Eur spine J. Off Publ Eur Spine Soc., Eur Spinal Deform Soc., Eur Sect Cerv Spine Res Soc. 2015 Jul. № 24(7). P. 1533–1539.
4. Joshi V., Cassivi S.D., Milbrandt T.A., Larson A.N. Video-assisted thoracoscopic anterior vertebral body tethering for the correction of adolescent idiopathic scoliosis of the spine // Eur J Cardiothorac Surg. 2018 Dec. № 54(6). P. 1134–1136.
5. Bonsignore-Opp L., Murphy J., Skaggs D., Parent S., Samdani A., Hilaire T. et al. Pediatric Device Regulation: The Case of Anterior Vertebral Body Tethering // Spine Deform. 2019 Nov. № 7(6). P. 1019–1020.
6. Padhye K., Soroceanu A., Russell D., El-Hawary R. Thoracoscopic Anterior Instrumentation and Fusion as a Treatment for Adolescent Idiopathic Scoliosis: A Systematic Review of the Literature // Spine Deform. 2018 Jul. № 6(4). P. 384–390.
7. Samdani A.F., Ames R.J., Kimball J.S., Pahys J.M., Grewal H., Pelletier G.J. et al. Anterior vertebral body tethering for idiopathic scoliosis: two-year results // Spine (Phila Pa 1976). 2014 Sep. № 39(20). P. 1688–1693.



Руководитель Центра патологии позвоночника НМИЦ ТО имени Н. Н. Приорова профессор Сергей Васильевич Колесов со своими пациентками, для лечения которых впервые в России применен метод динамической коррекции сколиоза



Мария
29 лет

администратор
магазина. Одна из самых
первых пациенток.
Спустя 1,5 месяца после
операции вернулась на
работу



Анастасия
18 лет

кандидат в мастера
спорта по плаванию,
через 1 месяц после
операции вернулась
к активным тренировкам
в бассейне



Анастасия
24 года

менеджер отдела
инвестиций развития
производства
в компании по
нефтепереработке.
Через 5 недель после
операции смогла
полноценно вернуться
к своим обязанностям



Ангелина
19 лет

студентка. В настоящий
момент проходит
реабилитацию после
проведения второго
этапа хирургического
лечения.
В ближайшее время
планирует вернуться
к учебе в университете



*Ксения
28 лет*

сотрудник банка.
Через 4 недели после
операции возобновила
работу



*Анна
16 лет*

школьница. Через 1,5
месяца после операции
смогла вернуться учебе



*Лиля
42 года*

бухгалтер. Вернулась
к профессиональной
деятельности
практически
сразу после операции



*Дарья
32 года*

Через 6 недель после
операции возобновила
занятия гимнастикой в
спортивном зале

Dynesys®

Система динамической
стабилизации позвоночника

- Контроль сегментарного движения и защита структур, обеспечивающих стабильность;
- Ограничение патологической подвижности в сегменте и нейтрализация сил, влияющих на мобильность;
- Предотвращение прогрессирования деформации;
- Поддержка функций позвоночного сегмента.

